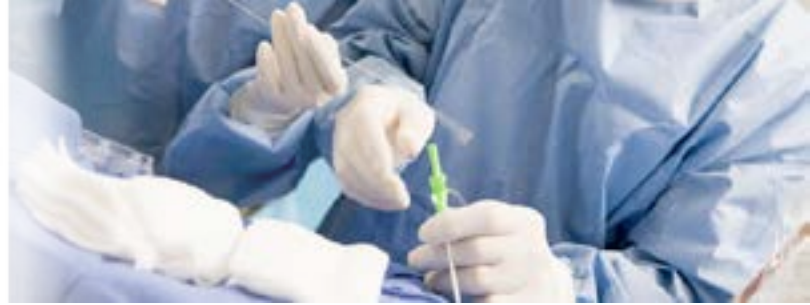



RESPECT

Los resultados a largo plazo favorecen el Cierre de Foramen Oval Permeable (PFO)

Una de las grandes controversias que se presentaba en años anteriores y hasta la fecha es si el cierre percutáneo del foramen oval permeable (PFO) reduce el riesgo en un paciente de presentar un EVC isquémico criptogénico de la misma manera que la terapia médica. En el año 2013 se publicó el estudio RESPECT con 980 pacientes, 499 con cierre de PFO con el oclisor de PFO Amplatzer (St. Jude Medical, St. Paul, MN, EEUU) y 481 con terapia médica, con el fin de comparar ambos tratamientos y determinar si el cierre de PFO es superior a la terapia médica¹. Se determinó que se requeriría el análisis de los resultados a largo plazo para obtener una conclusión cierta sobre la superioridad del cierre de PFO.

Recientemente se presentaron los resultados con seguimiento a 10 años del estudio RESPECT en el TCT 20152. Los resultados arrojaron una superioridad notable del cierre percutáneo de PFO sobre la terapia médica. El porcentaje de reducción en el grupo de pacientes con intención a ser tratados (ITT) con cierre de PFO fue de 54% y todavía más interesante es que en el grupo sesgado (Device in Place) la reducción fue de un 70%. En el subgrupo de pacientes con septum interauricular aneurismático (ITT: ASA/SS Subgroup) se vio una reducción del 75% (Ver Tabla 1)².

Los resultados presentados de la reducción de riesgo en los EVCs fue notable y demostró que el cierre de PFO con el oclisor Amplatzer es, por mucho, superior a la terapia médica. Esto resuelve la controversia sobre si realizar el cierre de PFO con oclisor en pacientes que presentan EVC isquémico criptogénico. De ahora en adelante, la decisión a tomar en el tratamiento de esta patología podrá ser fácilmente tomada y resuelta en completo beneficio para el paciente.

El cierre de PFO con el Oclisor Amplatzer es, por mucho, superior a la terapia médica.

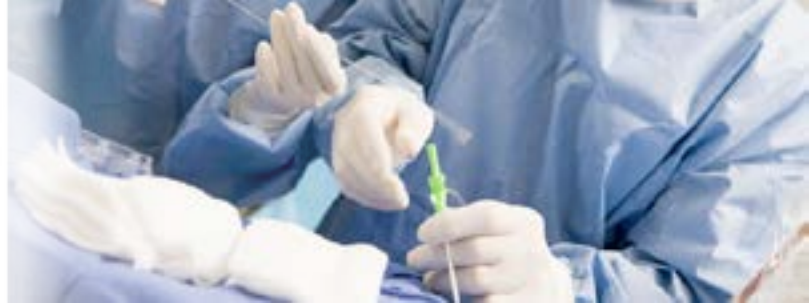BIBLIOGRAFÍA

- Carroll J D, Et. Al., Closure of Patent Foramen Ovale versus Medical Therapy after Cryptogenic Stroke, N Eng J Med, 2013, 368;12:1092-1100 <http://www.nejm.org/doi/full/10.1056/NEJMoa1301440>
- Carroll J D, RESPECT: A Prospective Randomized Trial of PFO Closure in Patients With Cryptogenic Stroke – Long Term Results, presentación disponible en TCTMD en <http://www.tctmd.com/show.aspx?id=132646>

Extended Follow Up

Analysis Population (Endpoint)	Relative Risk Reduction	P-Value	Analysis Conclusion
ITT (All-Cause Stroke)	n/a*	0.16	Confounded by strokes of known mechanism
ITT (Cryptogenic Stroke)	54%	0.042	Efficacy for cryptogenic stroke prevention
Device In Place (Cryptogenic Stroke)	70%	0.004	Accounting for device placement increases efficacy
ITT: <60 years old (All-Cause Stroke)	52%	0.035	Supportive sensitivity analysis
ITT: ASA/SS Subgroup (Cryptogenic Stroke)	75%	0.007	Additional benefit in patients with ASA or SS

*non-proportional hazards (not appropriate to estimate).



Evidencia de "Autocorrección"

en el Scaffold Bioabsorbible Liberador de Droga Novolimus DESolve®

Un problema que se ha presentado en diversos estudios con respecto a los scaffolds bioabsorbibles es que su implantación no es tan buena como se esperaba. Es decir, existen problemas con su navegabilidad en anatomías tortuosas y muchas veces, una aposición incompleta a la anatomía en la zona de la lesión.

En el reporte de un caso recientemente publicado en la revista EuroIntervention se colocaron dos scaffolds DESolve 100 (Elixir Medical Corp., Sunnyvale, CA, EEUU), con plataforma de PLLA, grosor de strut de 100 μm y liberador de droga Novolimus; en una estenosis del tercio medio de la arteria circunfleja. Tras la implantación del primer stent, se realizó una OCT (Optical Coherence Tomography) mostrando una malaposición del scaffold de 0.33 mm¹.

Esto no fue algo que no se esperara el usuario dado los reportes continuos de ligeras malposiciones de estos dispositivos. Lo que no se esperaba el usuario es que, 15 minutos después de la liberación de este primero, tras la colocación distal del segundo scaffold y verificar con OCT su aposición, el primer scaffold había presentado una autocorrección en su aposicionamiento, de 0.33 mm a 0.25 mm¹.

El que este dispositivo presente una característica inusual como la autocorrección sugiere una reducción considerable en los reportes de malposicionamiento de los scaffolds y por lo tanto reduciendo las complicaciones que esto pueda provocar en el paciente. Claro que se requieren mayores investigaciones para demostrar la garantía y el beneficio de esto, pero por lo pronto, es un aspecto que suena bastante prometedor en un scaffold.

BIBLIOGRAFÍA

1. Wiebe J, Et. Al., Implantation of a novolimu-eluting bioresorbable scaffold with a strut thickness of 100 m showing evidence of self-correction, EuroIntervention, 2015; 11:204

"Autocorrección" sugiere una reducción considerable en los reportes de malposicionamiento de los scaffolds.

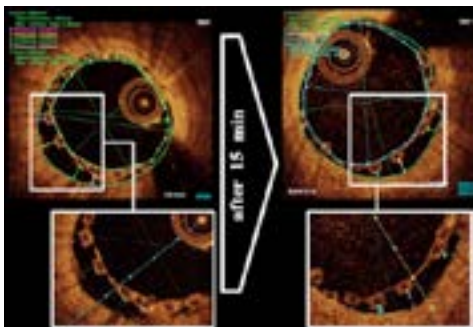
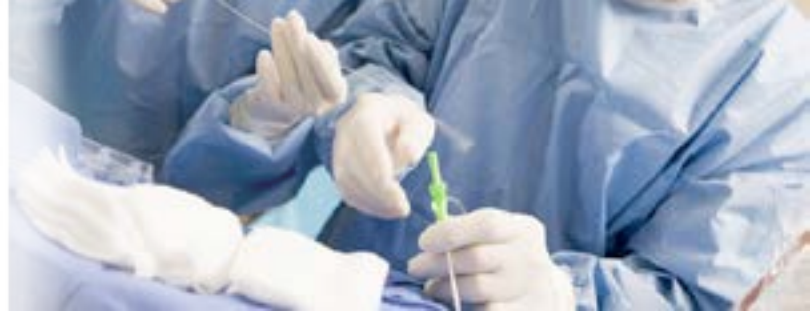

Imagen 1. OCT extraída del artículo en donde se evidencia la malaposición de 0.33 mm del stent y su autocorrección 0.25 mm pasados 15 minutos.



Aplicaciones del Guideliner

Lo que varios médicos recomiendan en Intervenciones Coronarias Complejas

Cuando en una intervención coronaria uno se enfrenta con una anatomía tortuosa, oclusiones totales crónicas (OTC) o calcificaciones proximales, nos vemos enfrentados a una serie de complicaciones que pueden ir desde la falla para cruzar la lesión con la guía o el balón de angioplastia, la imposibilidad de liberar un stent, hasta el poco soporte del catéter guía.

Muchas soluciones para reducir estos problemas es aumentar el soporte de manera pasiva, aumentando el calibre del catéter guía, o activa ocupando otros dispositivos como guías secundarias de alto soporte o balones para el anclaje. Pero estas soluciones se vuelven poco efectivas en lesiones en la arteria coronaria derecha al no tener ramas alternas adecuadas para el anclaje. Por ello, una solución efectiva que es recientemente ocupada es la extensión de catéter guía, el GuideLiner (Vascular Solutions, Minneapolis, MN, EEUU) para una canulación más distal.

Recientemente en una publicación de la revista EuroIntervention, realizaron un análisis prospectivo de 55 casos en donde se ocupó el GuideLiner en las siguientes intervenciones coronarias complejas: OTCs (38%), nacimientos anómalos o muy angulados de las arterias (31%), stents previamente colocados proximalmente (15%), graves calcificaciones proximales (9%) y tortuosidad proximal del vaso (7%)¹.

Este artículo es interesante porque hacen una serie de tips y recomendaciones para las aplicaciones de este dispositivo, entre ellas; ocupar un GuideLiner 7F (6-en-7) para lesiones en bifurcaciones y tener

sumo cuidado de introducir el GuideLiner por ambas guías para realizar la técnica de kissing-balloon sin complicaciones; ocupar un balón inflado distalmente cuando no haya un alineamiento coaxial del catéter guía al ostium del vaso, esto para alinearlo y lograr que el GuideLiner canule la arteria; ocuparlo como referencia desde el acceso anterógrado en OTCs para el paso de la guía vía retrógrada, entre otros¹.

El 98% de los casos analizados dentro del estudio fueron exitosos gracias al uso del GuideLiner. Además comentan que el uso del GuideLiner redujo la cantidad de medio de contraste ocupado durante el procedimiento. Esto se traduce en una ventaja significativa en pacientes con insuficiencia renal¹.

Es un artículo bastante funcional si se quiere conocer a profundidad las muchas aplicaciones y sobretodo los beneficios que ofrece este producto durante las intervenciones coronarias complejas.

BIBLIOGRAFÍA

1. Hei Chan P, Extended use of the GuideLiner in complex coronary interventions, EuroIntervention, 2015;11:325-335



Guideliner
V3 catheter

AVISO DE PRIVACIDAD

AYUDAR
a la gente,
CURAR a la gente.

Grupo DDM (Diseño y Desarrollo Médico, S.A. de C.V.), con domicilio en San Luis Potosí 96, Col. Roma, C.P. 06700, Del. Cuauhtémoc, México, D.F.; Sucursal Monterrey con domicilio en Calle Baudelaire 907, Col. Obispado, C.P. 64060, Monterrey, Nuevo León; Sucursal Guadalajara con domicilio en Justo Sierra 3119-A, C.P. 44690, Col. Vallarta San Jorge, Guadalajara, Jalisco; son responsables de recabar sus datos personales, del uso que se le dé a los mismos y de su protección. Su información personal será utilizada para proveer información que usted expresamente haya solicitado sobre nuestros productos y servicios, informarle sobre cambios en los mismos y evaluar la calidad del servicio que le brindamos. Para las finalidades antes mencionadas, podríamos requerir los siguientes datos personales: nombre, correo electrónico, domicilio, teléfono y profesión y/o especialidad, considerados como sensibles según la Ley Federal de Protección de Datos Personales en Posesión de los Particulares.

Usted tiene derecho de acceder, rectificar y cancelar sus datos personales, así como de oponerse al tratamiento de los mismos o revocar el consentimiento que para tal fin nos haya otorgado, a través de los procedimientos que hemos implementado. Para conocer dichos procedimientos, los requisitos y plazos, se puede poner en contacto con nosotros en nuestra página de Internet www.ddm.com.mx o al correo electrónico ddm@ddm.com.mx

Así mismo, le informamos que nosotros no realizamos transferencias de sus datos personales a terceros. Si usted desea dejar de recibir mensajes informativos de nuestra parte puede solicitarlo al correo electrónico ddm@ddm.com.mx Cualquier modificación a este aviso de privacidad podrá consultarla en www.ddm.com.mx. Fecha última actualización 30 de Noviembre de 2015.

 GRUPO DDM

 @Grupo_DDM

 GRUPO DDM